

Artículo original

# Análisis macroscópico in Vitro de postes de titanio y de fibra de vidrio cementados en premolares humanos sometidos a altas temperaturas con fines forenses.

## Macroscopic in vitro analysis of titanium and fiberglass posts cemented in human premolars subjected to high temperatures for forensic purposes

Johana ARAMBURO<sup>1</sup>, Herney GARZÓN<sup>2</sup>, Juan-Camilo RIVERA<sup>3</sup>, Sebastián MEDINA<sup>4</sup>, Freddy MORENO<sup>5</sup>.

1. Odontóloga, Joven Investigadora e Innovadora de COLCIENCIAS - Vicerrectoría de Investigaciones de la Universidad del Valle 2012-2013, Grupo de Investigación Biomateriales Dentales de la Universidad del Valle. 2. Odontólogo, Especialista en Rehabilitación Oral, Profesor de la Escuela de Odontología de la Universidad del Valle (Cali, Colombia), Grupo de Investigación Biomateriales Dentales de la Universidad del Valle. 3. Odontólogo, Especialista en Endodoncia, Profesor de la Escuela de Odontología de la Universidad del Valle (Cali, Colombia). 4. Odontólogo, Estudiante de Maestría en Ciencias Biomédicas de la Universidad del Valle. 5. Odontólogo, Magíster en Ciencias Biomédicas, Profesor Escuela de Odontología de la Universidad del Valle (Cali, Colombia), Profesor de la Facultad de Ciencias de la Salud de la Pontificia Universidad Javeriana (Cali, Colombia).

### RESUMEN

**Objetivo:** Describir los cambios macroscópicos de postes de titanio y de fibra de vidrio cementados en premolares humanos sometidos a altas temperaturas con fines forenses.

**Materiales y métodos:** Se realizó un estudio experimental *in Vitro* para observar los cambios físicos macroscópicos de los tejidos dentales (esmalte, dentina y cemento), de los materiales de uso endodóncico (Gutta-percha Wave One® Dentsply Maillefer® y material de obturación Top Seal® Dentsply Maillefer®), material de cementación de los postes (Relyx TM ARC 3M ESPE®) y de los postes de titanio (Tenax® Endodontic Post System Coltene®) y fibra de vidrio (Tenax® Fiber Trans Coltene®) en 30 dientes humanos, sometidos a cinco rangos de temperatura 200°C, 400°C, 600°C, 800°C, 1000°C.

**Resultados:** Los tejidos y los materiales dentales estudiados en esta investigación, presentan gran resistencia a las altas temperaturas sin variar considerablemente su macroestructura, de tal manera que los cambios físicos (estabilidad dimensional, fisuras, grietas, fracturas, textura, color, carbonización e incineración) pueden llegar identificarse y asociarse a cada rango de temperatura específico.

**Conclusión:** Los postes de titanio y de fibra de vidrio cementados en premolares humanos presentan gran resistencia a la acción de altas temperaturas, y los cambios específicos asociados a los tejidos dentales pueden contribuir con el proceso de identificación y la documentación de la necropsia médico-legal de un cadáver o restos humanos que hayan resultado quemados, incinerados o carbonizados.

**Palabras clave:** Odontología forense, identificación humana, tejidos dentales, materiales dentales, endodoncia, altas temperaturas.

### SUMMARY

**Objective:** To describe the macroscopic changes of titanium and fiberglass posts

cemented in human premolars subjected to high temperatures for forensic purposes.

**Materials and methods:** An *in Vitro* experimental study was conducted to observe the macroscopic physical changes of dental tissues (enamel, dentine and cement), of materials of conventional endodontic use (gutta-percha Wave One® Maillefer Dentsply®, endodontic cement with epoxic resin Top Seal® Maillefer Dentsply®), posts cement Relyx TM ARC 3M ESPE®) and of the titanium posts (Tenax® Endodontic Post System Coltene®) and fiberglass posts (Tenax® Fiber Trans Coltene®) in 124 human teeth, exposed to five ranks of temperature 200°C, 400°C, 600°C, 800°C, 1000°C (three teeth at each temperature).

**Results:** The studied tissues and dental materials used in this study, offer great resistance to high temperatures, exhibiting considerably variation of their macrostructure, in a way that the physical changes (dimensional stability, fissures, cracks, fractures, texture, color, carbonization and incineration) can serve to identify them and to associate such changes to each rank of specific temperature.

**Conclusion:** The titanium and fiberglass posts cemented in human premolars offer great resistance to the action of high tem-

Recibido para publicación: Septiembre 30 de 2012

Aceptado para publicación: Marzo 05 de 2013

Correspondencia:

H. Garzón, Universidad del Valle.

herneygarzon@hotmail.com

peratures. In the same way, they present specific changes associated to the dental tissues that can contribute with the process of identification and medico-legal necropsy of a corpse or burned, incinerated or carbonized human rests.

**Key words:** Forensic dentistry, human identification, dental tissues, dental materials, endodontics, high temperatures.

## INTRODUCCIÓN

En Colombia, el estado del arte de la odontología forense, al igual que otras disciplinas que conforman las ciencias forenses, avanza en virtud de los procesos socio-políticos que acontecen; en donde la desaparición forzada, las masacres, los ataques terroristas y la violencia común, han ocasionado que la investigación dentro de las ciencias forenses se desarrolle casi a la misma velocidad, de tal forma que los procesos de identificación de las víctimas son satisfactorios, aún cuando los victimarios emplean procedimientos que intentan evitar el reconocimiento de un cadáver o unos restos humanos mediante la inhumación por partes del individuo victimado, el empleo de fosas comunes individuales o grupales, la eliminación de huellas dactilares, la destrucción de los dientes y la cremación del cuerpo sin vida. Si bien estos procedimientos se convierten en obstáculos que dificultan el proceso de identificación, el odontólogo dentro de su labor como auxiliar de la justicia, en su actuar como perito de acuerdo a la legislación colombiana y en pleno conocimiento de la situación de derechos humanos para comprender el comportamiento de los victimarios y sus sistemas de desaparición y destrucción, debe aportar sus conocimientos a las ciencias forenses, en los campos que le competen, cuando entidades oficiales (Fiscalía, Procuraduría, Defensoría, Consejería Presidencial, jueces de la República), organizaciones no gubernamentales (ONG's) y entidades internacionales (INTERPOL, Amnesty Internacional, Comité of Freedom and Responsibility, ONU) requieran de dichos conocimientos.

Basado en este amplio campo de acción, se ha conceptualizado a la odontología forense como una especialidad de la odontología la cual, a través del trabajo clínico, técnico y científico interdisciplinario junto con las demás ciencias forenses, procura la recta administración de la justicia bajo principios éticos y morales, mediante la evidencia que ofrecen los dientes, las estructuras anatómicas, las patologías y los tratamientos odontológicos; valorados durante la observación y análisis del sistema estomatognático por parte de los profesionales de la salud buco-maxilo-facial, en casos de identificación de seres humanos vivos y fallecidos, dictámenes especiales, grandes desastres, exhumaciones, huellas de mordida, lesiones personales, maltrato infantil, abuso sexual y responsabilidad profesional (1). Esto es posible porque los dientes como una de las estructuras que conforma el sistema estomatognático, pese a las condiciones de muerte, son las estructuras que mejor se conservan del cuerpo humano (2,3); debido a que el esmalte dental es el tejido más duro del organismo y se preserva en situaciones extremas de pH, salinidad, humedad y altas temperaturas (4-6). Inclusive, se debe tener en cuenta que los dientes, articulados y fisiológicamente en los alvéolos del maxilar y la mandíbula, se encuentran protegidos por tejido óseo esponjoso y cortical, y por tejidos blandos mucosos, epiteliales y musculares, que en el caso de exposición a altas temperaturas los aíslan durante algún tiempo (5). De hecho, son todas estas condiciones las que han permitido que históricamente los dientes hayan sido los primeros elementos estudiados para establecer la identidad de las personas fallecidas cuando quedan irreconocibles por la naturaleza de la causa de muerte y por la magnitud de la destrucción corporal. Así mismo, en cada país existe legislación que regula el ejercicio de la odontología forense y la ABFO (American Board of Forensic Odontology) ha propuesto los lineamientos básicos que se deben tener en cuenta al momento de identificar un individuo fallecido, principalmente como mecanismo en casos que los medios convencionales como el reconocimiento visual y el cotejo de las huellas

digitales no se pueda realizar o no resulte fehaciente, como es el caso de los cadáveres que resulten quemados, carbonizados o incinerados (7).

En términos generales, la identificación odontológica por lo general es comparativa, lo cual permite al odontólogo forense obtener características distintivas suficientes para identificar a una persona a partir del cotejo de los registros odontológicos antemortem (historia clínica, odontograma, periodontograma, radiografías, modelos de estudio, análisis cefalométricos, plan de tratamiento, etc.), postmortem (información que se obtiene del cadáver) y reconstructivo (cadáveres en avanzado estado de descomposición, carbonizados, en reducción esquelética o restos humanos que requieren una reconstrucción facial y la cuarteta básica de identificación u osteobiografía general: sexo, edad, influencia de grupos poblacionales y estatura). Sin embargo, el cotejo que realiza el odontólogo forense no necesariamente se hace a partir de la información proporcionada por la historia clínica (evidencia indubitada), sino también podrá guiar el proceso de identificación a partir de la recopilación y comparación de datos biográficos, antecedentes médicos, prendas de vestir, algunos documentos y señales particulares empleando métodos no científicos (evidencia dubitada) (8,9).

Para el caso de individuos quemados, carbonizados e incinerados, el proceso de identificación se realiza de acuerdo al estado de los restos humanos, para lo cual los odontólogos son llamados a asistir los procesos de identificación de las víctimas quemadas en donde la destrucción de los tejidos es extensa y no pueden ser identificados por los métodos convencionales, reconocimiento visual o huellas dactilares de acuerdo a las categorías de las quemaduras corporales con fines forenses propuestas por Norrlander (4); de tal forma que la identificación mediante procedimientos odontológicos de un individuo quemado o incinerado se realiza comparando los registros postmortem con la historia clínica odontológica antemortem a través de

información que proporciona el sistema estomatognático. Las comparaciones o cotejos más frecuentes se realizan a partir de variaciones morfológicas dentales y óseas individualizantes, variaciones patológicas, y tratamientos odontológicos como restauraciones protésicas y obturaciones dentales, incluidos los tratamientos de endodoncia, los cuales cumplen un papel fundamental al ser empleados diferentes materiales que pueden ser identificados a través de radiografía convencional.

Es por ello, que describir los cambios físicos macroestructurales que ocurren en los tejidos y en los materiales dentales empleados en un tratamiento endodónico convencional en dientes con postes prefabricados cementados al ser sometidos a altas temperaturas, deberá apoyar con evidencia científica la evaluación de los restos humanos quemados, carbonizados o incinerados para determinar qué tipos de tratamientos odontológicos existían y los biomateriales dentales con que se elaboraron, lo que podrá fundamentar científicamente los cotejos ante-mortem a partir de la historia clínica odontológica y establecer la identificación fehaciente de un individuo o sus restos mortales. Por tanto, los resultados expuestos en esta investigación contribuyen a la generación de nuevo conocimiento en el campo de la identificación odontológica, dentro del accionar judicial, clínico, técnico y científico de la odontología forense.

## **MATERIALES Y MÉTODOS:**

Este es un estudio experimental *in Vitro* sobre el comportamiento de la acción de altas temperaturas en los tejidos dentales (esmalte, dentina y cemento) y de los materiales de uso endodónico (Gutapercha Wave One® Dentsply Maillefer® y material de obturación Top Seal® Dentsply Maillefer®, material de cementación de los postes Relyx TM ARC 3M ESPE®) y de los postes de titanio (Tenax® Endodontic Post System Coltene®) y fibra de vidrio (Tenax® Fiber Trans Coltene®). Para ello se recolectó una muestra escogida por con-

veniencia de 30 dientes recién extraídos por motivos ortodóncicos y periodontales, que no presentaran caries, restauraciones, tratamientos de endodoncia, patología pulpar y malformaciones congénitas.

Las variables tenidas en cuenta en este estudio obedecen a los cambios macroestructurales de los tejidos dentales, de los materiales usados en el tratamiento endodónico, de los materiales empleados para cementar los postes y de los postes prefabricados de titanio y fibra de vidrio. Dichos cambios serán agrupados, para facilitar la discusión, de acuerdo a los tejidos y los materiales dentales y al rango de temperatura, teniendo en cuenta 1. la desadaptación de los materiales de obturación; 2. las fisuras, grietas, aspecto cuarteado y fracturas; y 3. los cambios de densidad.

## **Recolección de la muestra**

Una vez avalada la investigación por el Comité de Ética en Seres humanos de la Universidad del Valle de acuerdo con el Artículo 11 de la Resolución N° 008430 del Ministerio de Protección Social (10), a los principios éticos para las investigaciones médicas en seres humanos indicados por la Asociación Médica Mundial en la Declaración de Helsinki (11) y previa autorización de las directivas de la Escuela de Odontología y firma del consentimiento informado por los pacientes, se procedió a obtener la muestra a partir de los dientes extraídos en la clínica de cirugía oral de la Escuela de Odontología de la Universidad del Valle que cumplieran con los criterios de inclusión.

## **Manejo y conservación de la muestra**

Inmediatamente después de ser extraídos los dientes, se procedió a lavarlos con agua no estéril para eliminar residuos de sangre y se introdujeron en un recipiente oscuro con solución fijadora cloramina T al 5% (100 g tosilcloramina sódica diluida en 2 litros de agua destilada) durante una semana. Después se colocaron los dientes en solución salina a una temperatura de 37°C con una

humedad relativa de 100%, y se cambió la solución salina cada dos semanas según las normas ICONTEC 4882\2000 (12) e ISO/TS 11405/2003 (13), hasta iniciar los procedimientos en las muestras en un período no mayor a dos meses.

## **Preparación de las cavidades**

Un solo operador puso en una base de cera cada uno de los 30 dientes y procedió a realizar la apertura cameral (no se retiró la corona clínica de los dientes) a través de una cavidad oclusal Tipo I con fresas redondas de diamante número 1 y 2 Dia-tech® y fresa Endo Z Dentsply Maillefer®. Una vez hecha la cavidad, a cada diente se le efectuó una profilaxis con bicarbonato de sodio para desinfectar la cavidad y disminuir la tensión superficial de la dentina a fin de optimizar las propiedades adhesivas de los materiales empleados para cementar los postes prefabricados.

## **Tratamiento de endodoncia**

Una vez localizado el conducto, se determinó la longitud de trabajo con limas K15 Dentsply Maillefer®, realizando control visual de la aparición de la lima por el foramen apical y se disminuyó 1 mm a esta longitud. Se selló la cavidad coronal con mota de algodón y Coltosol® Dentsply Maillefer® y el foramen apical con metacrilato. A los ocho días se retiró la obturación temporal y se realizó la instrumentación con equipo de instrumentación rotatoria Wave One Endomotor® Dentsply Maillefer® mediante limas de instrumentación recíprocante Wave One Primary File 25® Dentsply Maillefer® de 25 mm o Wave One Large File 40® Dentsply Maillefer® de acuerdo al diámetro del conducto. Durante las tres fases de instrumentación con limas recíprocantes se irrigó con 6 ml de hipoclorito de sodio al 5,25% (2ml en la fase uno tercio cervical, 2 ml en la fase dos tercio medio y 2m en la fase tres tercio apical) a través de agujas de irrigación Monoject® Kendal® a 2 mm de la longitud de trabajo. Finalmente se lavaron los conductos con agua destilada y se secaron con conos de

papel Wave One Dentsply Maillefer®. A los ocho días se realizó la obturación con cono único de gutapercha Primary File 25® Dentsply Maillefer® o Wave One Large File 40® Dentsply Maillefer® según el instrumento rotatorio utilizado inicialmente y con material de obturación Top Seal® de Dentsply Maillefer®, a la longitud estimada de los postes prefabricados utilizando técnica de compactación vertical con calor con el Element Obturation Unit® Sybron Endo®. No se obturó el tercio cervical para evitar contaminación de la dentina con el cemento sellador y se selló la cavidad coronal con mota de algodón y Coltosol® Dentsply Maillefer®. Para todos los procedimientos se siguieron las indicaciones de los fabricantes de acuerdo a los protocolos reportados en la literatura (14,15)

### Cementación de los postes prefabricados

Esta se realizará con relación al grupo al que pertenecen de acuerdo al material del poste cementado; de esta forma, los dientes fueron clasificados en dos grupos (Tabla 1):

#### **Grupo 1 (postes de titanio Tenax® Endodontic Post System Coltene®):**

Se retiró el material de obturación temporal y se preparó y amplió el conducto radicular con fresas Peeso® Stainless® 1 y 2, y con fresas correspondientes al calibre del poste prefabricado. Inmediatamente se aplicó al conducto ácido ortofosfórico Scotchbond® 3M ESPE® al 37% por 15 segundos, se lavó profusamente con agua por 10 segundos y se secó con puntas de papel Dentsply Maillefer®. Posteriormente se aplicaron dos capas consecutivas de adhesivo Adapter Single Bond 2® 3M ESPE® secadas durante cinco segundos y fotocuradas por diez segundos con una lámpara LED Elipar S10® 3M ESPE®. Finalmente se dispensó cemento Relyx TM ARC® 3M ESPE® sobre un bloque de mezcla y se mezcló por 10 segundos, para ser aplicado dentro y alrededor del conducto radicular y en el poste prefabricado mediante una sonda periodontal. El poste se asentó en el conducto radicular y se fotocuró con una lámpara LED Elipar S10® 3M ESPE®

**Tabla 1. Distribución de los dientes que constituyen la muestra por rangos de temperatura**

Rangos de temperatura (°C)	Grupo 1	Grupo 2
	Dientes premolares a los que se les cementó un poste de titanio Tenax® Endodontic Post System Coltene®	Dientes premolares a los que se les cementó un poste de fibra de vidrio Tenax® Fiber Trans Coltene®
200	3	3
400	3	3
600	3	3
800	3	3
1.000	3	3

durante 40 segundos. Se emplearon postes calibre 1 (1.10 mm) y 2 (1.20 mm). Para todos los procedimientos se siguieron las indicaciones de los fabricantes.

#### **Grupo 2 (postes de fibra de vidrio Tenax® Fiber Trans Coltene®):**

Se retiró el material de obturación temporal y se preparó y amplió el conducto radicular con fresas Peeso® Stainless® 1 y 2, y con fresas correspondientes al calibre del poste prefabricado. Inmediatamente se aplicó al conducto ácido ortofosfórico Scotchbond® 3M ESPE® al 37% por 15 segundos, se lavó profusamente con agua por 10 segundos y se secó con puntas de papel Dentsply Maillefer®. Posteriormente se aplicaron dos capas consecutivas de adhesivo Adapter Single Bond 2® 3M ESPE® secadas durante cinco segundos y fotocuradas por diez segundos con una lámpara LED Elipar S10® 3M ESPE®. Finalmente se dispensó cemento Relyx TM ARC® 3M ESPE® sobre un bloque de mezcla y se mezcló por 10 segundos, para ser aplicado dentro y alrededor del conducto radicular y en el poste prefabricado mediante una sonda periodontal. El poste se asentó en el conducto radicular y se fotocuró con una lámpara LED Elipar S10® 3M ESPE® durante 40 segundos. Para todos los procedimientos se siguieron las indicaciones de los fabricantes.

### Sellado coronal

Una vez cementados los postes, se procedió a sellar la cavidad coronal. Inicialmente de colocó ácido ortofosfórico Scotchbond® 3M ESPE® al 37% por 30 segundos, se lavó profusamente con agua y se secó con puntas de papel Dentsply Maillefer®. Posteriormente se aplicó adhesivo Adapter Single Bond 2® 3M ESPE® y se fotocuró por 20 segundos con una lámpara LED Elipar S10® 3M ESPE®. Finalmente se obturó la cavidad con resina compuesta TPH3® Dentsply Maillefer® mediante técnica por incrementos. Para todos los procedimientos se siguieron las indicaciones de los fabricantes.

### Aplicación de altas temperaturas

Una vez realizado el sellado coronal, los dientes se llevaron a bandejas individuales confeccionadas con material de revestimiento refractario (Cera-Fina® Whipmix®) para facilitar su manipulación de acuerdo con el prototipo patentado por la Unidad de Materiales Dentales del Departamento de Odontostomatología de la Universidad de Pavía (Italia); y se sometieron al calor directo dentro de un horno tipo mufla (Thermolyne®) previamente calibrado a cinco diferentes rangos de temperatura (200°C, 400°C, 600°C, 800°C, 1000°C) con una tasa de ascenso de 10°C por minuto desde una temperatura inicial de 34°C (temperatura ambiente) hasta alcanzar cada uno de los rangos propuestos.

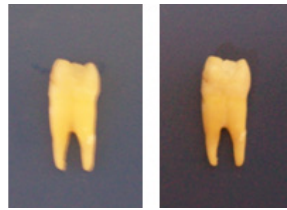Por ejemplo, se introducen los tres dientes correspondientes al grupo de 200°C, cada uno en su respectiva bandeja, en un rango de temperatura de 34°C a 200°C, se deja enfriar el horno de nuevo a temperatura ambiente y se procede a sacar las bandejas con los dientes. Luego se introducen los tres dientes del grupo 400°C, cada uno en su respectiva bandeja, en un rango de temperatura de 34°C a 400°C, se deja enfriar el horno de nuevo a temperatura ambiente y se procede a sacar las bandejas con los dientes. Así sucesivamente para los grupos de dientes de 600°C, 800°C y 1000°C.

Un diente expuesto a altas temperaturas puede sufrir los siguientes cambios: quedar intacto, quemado (cambio de color y formación de fisuras y grietas), carbonizado (reducido a carbón por combustión incompleta), incinerado (reducido a cenizas) y estallado (estallido radicular y coronal). De esta manera, los dientes serán muy frágiles y susceptibles de sufrir alteraciones durante la manipulación de los mismos al momento de ser retirados de las bandejas de revestimiento, por tal razón, cuando se encuentren a temperatura ambiente, los dientes serán rociados con laca para el cabello con el fin de fijarlos estructuralmente sin alterar o generar cambios en su microestructura (5).

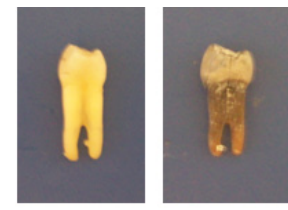### Observación

El análisis se realizó comparando la fotografía digital inicial de los dientes con la fotografía posterior del sometimiento a altas temperaturas. Se tuvo como referencia la temperatura a la que fue sometido cada espécimen y se describieron los cambios de los tejidos dentales (esmalte, dentina y cemento) en términos de fisuras, grietas, fracturas y fragmentación de la corona o la raíz, de los materiales de uso endodóntico y de los postes prefabricados. De igual forma a algunos especímenes se les extrajo el poste y otros fueron seccionados longitudinalmente para observar la relación del poste con la dentina subyacente y los materiales de obturación endodóntica.

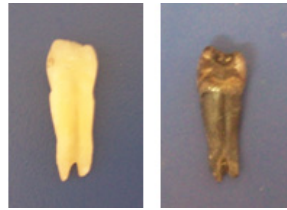### RESULTADOS



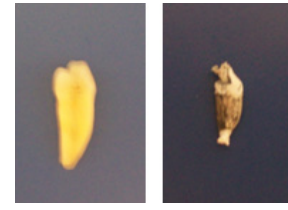**Figura 1.** Diente con poste de titanio antes y después de ser sometido a 200°C.



**Figura 2.** Diente con poste de titanio antes y después de ser sometido a 400°C.



**Figura 3.** Diente con poste de titanio antes y después de ser sometido a 600°C.



**Figura 4.** Diente con poste de fibra de vidrio antes y después de ser sometido a 800°C.

### Esmalte

A 200°C, las coronas de los dientes se tornan de un color pardo con el borde incisal blanco y el esmalte pierde brillo (Figura 1). A los 400°C la corona adquiere una tonalidad más oscura, la placa bacteriana remanente se carboniza y el esmalte se fisura en toda la corona y se estalla en la zona cervical (Figura 2). A los 600°C la corona adopta un color café intenso asociado a la carbonización de la dentina subyacente y el esmalte, de aspecto cuarteado y con grietas longitudinales, se separa de la dentina en la región cervical (Figura 3). A los 800°C la corona es gris y el borde incisal adquiere un color blanco-tiza asociado a incineración (Figura 4). A los 1000°C en la mayoría de los dientes hubo fragmentación de la corona y la raíz (Figura 5).

### Dentina

A los 200°C, en el corte sagital macroscópico, la interfase de unión entre el esmalte y la dentina en toda la extensión de la corona se torna pardo, situación que le confiere ese color a la corona al ser el esmalte traslúcido (Figura 1). A los 400°C la dentina es de color negro debido a la carbonización y se nota una separación entre el esmalte y la

dentina debido a fracturas internas (Figura 2). A los 600°C la dentina más externa se torna de un color grisáceo asociado a inicio de incineración mientras que la más interna, la que entra en contacto con los materiales de obturación endodóntica, conserva el color negro, marcados evidente de carbonización (Figura 3). A los 800°C la dentina radicular se encuentra incinerada de color blanco mientras que la coronal, protegida por el esmalte aún presenta vetas negras producto de la carbonización (Figura 4). A los 1000°C se observa la dentina de color blanco totalmente incinerada (Figura 5).

### Cemento

A los 200°C no se observan cambios significativos aunque hay pérdida de brillo (Figura 1). A los 400°C el cemento se

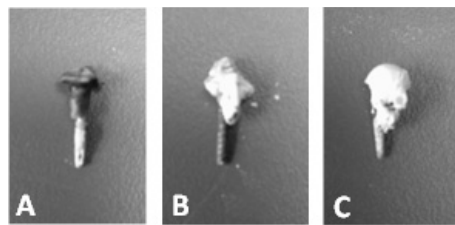
observa de color café oscuro asociado a carbonización, con un aspecto cuarteado en el tercio cervical de la raíz y grietas longitudinales a lo largo de toda la raíz (Figura 2). A los 600°C el cemento, cuarteado a lo largo de la raíz, cambió a un color café claro asociado a incineración con grietas longitudinales más profundas y largas (Figura 3). A los 800°C el cemento es de color blanco tiza con grietas longitudinales y grietas transversales que se extienden hasta la dentina y que pueden generar fracturas radiculares (Figura 4). A los 1000°C se observa el cemento de color blanco totalmente incinerado (Figura 5). En los cortes longitudinales, macroscópicamente, el cemento solo se puede diferenciar de la dentina a los 200°C, 400°C y 600°C; en los otros dos rangos de temperatura, ambos tejidos se observan incinerados. Dichos cambios de color del cemento permiten identificar claramente el rango de temperatura al que fueron sometidos los dientes.

### Cemento endodóntico a base de resina epóxica

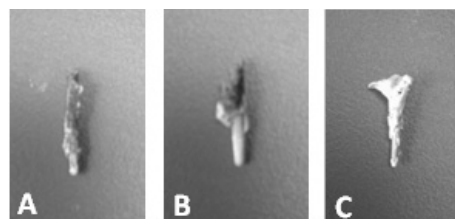
En los cortes longitudinales a 200°C y 400°C se observa entre los conos de gutapercha dentro del conducto, a los 600°C se pueden distinguir algunas trazas para finalmente sufrir incineración a partir de los 800°C, siendo irreconocible macroscópicamente.

### Conos de gutapercha


Este material pudo ser observado en los dientes que resultaron fracturados y en los cortes sagitales, sin embargo, se pudo observar un fenómeno muy interesante en los tres grupos de dientes; a los 200°C la gutapercha derretida por el calor se filtró por el agujero apical y conservó su color original. A los 400°C ocurrió el mismo fenómeno pero por la temperatura más alta el material, de color negro, se carbonizó. A los 600°C en algunos dientes la gutapercha, blanca, se observó incinerada. En los cortes longitudinales se observó que a los 200°C los conos de gutapercha se aprecian, junto con el cemento endodóntico de acuerdo al



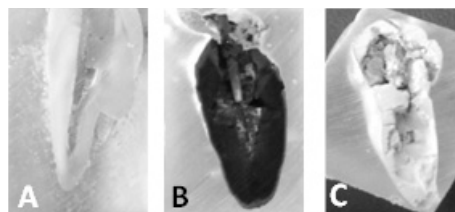
**Figura 6.** A. Poste de titanio extraído de un diente sometido a 600°C. B. Poste de titanio extraído de un diente sometido a 800°C. C. Poste de titanio extraído de un diente sometido a 1.000°C.



**Figura 7.** A. Poste de fibra de vidrio extraído de un diente sometido a 600°C. B. Poste de fibra de vidrio extraído de un diente sometido a 800°C. C. Poste de fibra de vidrio extraído de un diente sometido a 1.000°C.



**Figura 8.** A. Poste de titanio posicionado en corte longitudinal de un diente sometido a 600°C. B. Poste de titanio extraído de un diente sometido a 800°C. C. Poste de titanio extraído de un diente sometido a 1.000°C.



**Figura 9.** A. Poste de fibra de vidrio extraído de un diente sometido a 200°C. B. Poste de fibra de vidrio extraído de un diente sometido a 600°C. C. Poste de fibra de vidrio extraído de un diente sometido a 1.000°C.

grupo del diente, obturando el conducto en toda su extensión y conservando su color original. Ya a los 400°C en el material se observan unas betas blancas y se pierde la continuidad con el cemento endodóntico, cambios que se hacen más evidentes en los 600°C. A los 800°C y 1000°C la gutapercha adquiere un color blanco tiza y se aprecia totalmente incinerada, a tal punto que se confunde con la dentina.

### Postes prefabricados

En algunos especímenes que sufrieron estallido coronal, fueron extraídos los postes prefabricados para observar sus cambios. En ninguno se observaron cambios estructurales asociados a la temperatura y se pudieron observar fragmentos de la resina compuesta adherida con signos de carbonización e incineración (Figura 6 y 7). En los cortes longitudinales con los postes in situ, se pudieron observar las mismas condiciones de integralidad estructural.

### Resina compuesta

A los 200°C la resina presenta retracción marginal y no se evidencian cambios macroscópicos significativos (Figura 1). A los 400°C la resina se torna de un color pardo claro y presenta desadaptación marginal y fisuras y grietas superficiales (Figura 2). A los 600°C la resina, de color blanco, se observa totalmente desadaptada y en algunos dientes se ha desalojado de la cavidad (Figura 3). A los 800°C la resina es de color blanco tiza y a los 1000°C se encuentra totalmente desadaptada de la cavidad por fragmentación de la corona pero adherida a los postes prefabricados (Figuras 4 y 5). En los postes aislados la resina fragmentada se observa adherida (Figuras 6 y 7); y en cortes longitudinales, la resina se observa con fisuras y separada de los tejidos dentales y adherida a los postes prefabricados in situ (Figuras 8 y 9).

### DISCUSIÓN

Esta investigación *in Vitro* pone en evidencia cómo los materiales de uso endodóntico

empleados durante la cementación de un poste prefabricado, resisten la acción de las altas temperaturas y presentan cambios específicos en cada rango de temperatura a los que fueron sometidos. Sin embargo, es importante mencionar que *in Vivo* estos cambios pueden variar según factores extrínsecos como tiempo de exposición al ataque térmico, naturaleza de la causa del fuego, participación de sustancias combustibles, curva de elevación de la temperatura y sustancias empleadas para extinguir el fuego; y factores intrínsecos como el coeficiente térmico de expansión de los tejidos y los materiales, además del punto de fusión de estos últimos. Además, *in Situ*, los dientes no se exponen de manera directa al fuego (sobre todo los dientes posteriores), ya que se encuentran protegidos por los tejidos peri-orales, la musculatura facial y para el caso de la raíces, por todo el periodonto de protección y las corticales óseas de los huesos basales, maxilar y mandíbula (2,4,16).

Sumado a ello, a medida que aumenta la temperatura del cuerpo, desde el sistema digestivo se expelen gases que al llegar a la cavidad oral protruyen la lengua de tal forma que los dientes queden inmersos en la misma (5).

Moya *et al* (2) indicaron que por acción del calor, los tejidos dentales sufren alteraciones dependiendo de la temperatura que se alcance, de la curva de elevación de la misma y del tiempo de exposición.

Günther y Schmidt en 1953 -citados por Röttscher *et al* (17)- describen los efectos del calor sobre los dientes, siendo estas incrementadas en el transcurso de determinado tiempo.

En 1991 Nossintchoux -citado por Moya *et al* (2)- describe alteraciones colorimétricas y estructurales de los dientes al ser sometidos a diferentes temperaturas.

Merlati *et al* (18,19) describieron cambios macroscópicos considerables en los tejidos dentales a partir de 600°C y observaron

que en cada rango de temperatura se presentan cambios que se repiten en diferentes muestras.

Espina *et al* (20) analizaron los cambios de los tejidos dentales en dientes extraídos sometidos al calor directo de una llama concluyendo que los tejidos dentarios duros muestran cambios estructurales ante la acción del fuego directo y que estos resultados pueden ser de utilidad en procesos de identificación.

Moreno *et al* (21) realizaron un estudio en el que sometieron a altas temperaturas dientes humanos, con el objetivo de describir el comportamiento de los tejidos dentales (esmalte, dentina y cemento) y de cuatro materiales de uso odontológico (amalgama de plata, resina compuesta, ionómero de vidrio y cemento de óxido de zinc modificado) al ser sometidos a la acción de altas temperaturas. Los autores encontraron que los tejidos dentales y los cuatro materiales estudiados presentan gran resistencia a las altas temperaturas sin variar considerablemente su estructura, de tal manera que pueden llegar identificarse, pues en cada rango de temperatura se presentaron cambios físicos característicos y repetitivos como estabilidad dimensional, fisuras, grietas, fracturas, textura, color, carbonización e incineración. Del mismo modo, los autores concluyen que dada la naturaleza de este estudio, la descripción del comportamiento a la acción de las altas temperaturas de los tejidos dentales y de los materiales de uso odontológico puede guiar el proceso de identificación de un individuo cuyo cuerpo haya sido sometido a la acción del fuego y que implique eliminación de las huellas digitales, alteración de tejidos blandos y ausencia de otros elementos; lo cual puede llevar a una identificación positiva o fehaciente de un ser humano.

Moreno *et al* (22), describieron el comportamiento de los tejidos dentales (esmalte, dentina y cemento) y de cuatro materiales de uso odontológico (amalgama de plata, resina compuesta, ionómero de vidrio y cemento de óxido de zinc mo-

dificado) al ser sometidos a la acción de altas temperaturas (200°C, 400°C, 600°C, 800°C, 1.000°C), con el fin de establecer parámetros que puedan ser aplicados a los métodos de identificación odontológica forense para el caso de cadáveres o restos humanos quemados, carbonizados o incinerados, encontrando que los tejidos dentales y los cuatro materiales estudiados presentan gran resistencia a las altas temperaturas sin variar considerablemente su estructura, de tal manera que pueden llegar identificarse ya que en cada rango de temperatura se presentaron cambios físicos característicos y repetitivos como estabilidad dimensional, fisuras, grietas, fracturas, textura, color, carbonización e incineración, lo cual puede conllevar a una identificación positiva o fehaciente de un ser humano. Uno de los parámetros descritos por los autores es la separación del esmalte a nivel de la unión esmalte-cemento, separación que se hace mayor en la medida que aumenta la temperatura.

Aramburo *et al* (23), realizaron un estudio experimental in Vitro para observar los cambios físicos estructurales de los tejidos dentales (esmalte, dentina y cemento) y de los materiales de uso odontológico empleados comúnmente en endodoncia (gutapercha, cemento endodóntico a base de óxido de zinc-eugenol, cemento endodóntico a base de resina epóxica, ionómero de vidrio, amalgama de plata y resina compuesta) en 124 dientes humanos, sometidos a cinco rangos de temperatura (200°C, 400°C, 600°C, 800°C, 1.000°C). Los autores encontraron que los tejidos y los materiales dentales estudiados presentan gran resistencia a las altas temperaturas sin variar considerablemente su micro-estructura, de tal manera que los cambios físicos (estabilidad dimensional, fisuras, grietas, fracturas, textura, color, carbonización e incineración) pueden observarse a través de estéreo-microfotografías y asociarse a cada rango de temperatura específico; de esta forma, concluyeron que los cambios macro y micro-estructurales de los tejidos y los materiales dentales ocurren de forma específica en cada rango de temperatura,

razón por la cual pueden emplearse en el cotejo ante-postmortem durante el proceso de identificación de un cadáver o restos humanos quemados, incinerados o carbonizados.

Vázquez *et al* (1) sometieron 124 dientes a altas temperaturas en el cual encontraron que el esmalte a 200°C, las coronas de los dientes obturados con amalgama y con resina, se tornan de un color pardo con el borde incisal blanco y el esmalte pierde brillo. A los 400°C la corona adquiere una tonalidad más oscura, la placa bacteriana remanente se carboniza, mientras que el esmalte se fisura en toda la corona y se estalla en la zona cervical. A los 600°C la corona adopta un color café intenso asociado a la carbonización de la dentina subyacente y el esmalte, de aspecto cuarteado y con grietas longitudinales, se separa de la dentina en la región cervical. A los 800°C la corona es gris y el borde incisal adquiere un color blanco-tiza asociado a incineración. A los 1.000°C en la mayoría de los dientes hubo fragmentación y pérdida del esmalte. Respecto a la dentina, los mismos autores encontraron que a los 200°C, en el corte sagital macroscópico, la interface de unión entre el esmalte y la dentina en toda la extensión de la corona se torna pardo, situación que le confiere ese color a la corona al ser el esmalte traslúcido. A los 400°C la dentina es de color negro debido a la carbonización y se nota una separación entre el esmalte y la dentina debido a fracturas internas. A los 600°C la dentina más externa se torna de un color grisáceo asociado a inicio de incineración mientras que la más interna, la que entra en contacto con los materiales endodónticos, conserva el color negro, evidentemente aún carbonizada. A los 800°C la dentina radicular se encuentra incinerada de color blanco mientras que la coronal, protegida por el esmalte aún presenta vetas negras producto de la carbonización. A los 1.000°C se observa la dentina de color blanco totalmente incinerada.

Uno de los cambios más característico de los tejidos dentales es el estallido del esmalte en la región cervical y el posterior

desprendimiento de la corona del resto del diente. Este fenómeno sucede porque la dentina, con un alto contenido orgánico y 12% de agua (24), se contrae por la deshidratación al ser sometido a altas temperaturas lo que le confiere cierto grado de resistencia respecto al esmalte, el cual tiene un alto contenido inorgánico (de 96% a 99%) representado en una estructura mineral conformada por gran cantidad de fosfato de calcio en forma de cristales de apatita (25), lo que hace que este tejido al ser sometido a altas temperaturas pierda el poco contenido de agua y la matriz de colágeno ocasionando una fuerte contracción y en consecuencia, aparecen fisuras, grietas y fracturas, lo que le genera un aspecto cuarteado. Es esta discrepancia en el comportamiento de los tejidos respecto a su estabilidad dimensional lo que ocasiona que en el tercio cervical el esmalte se fracture a los 200°C, que se separe de la dentina a partir de los 400°C y que finalmente se desprenda la corona a manera de un casquete una vez la dentina se carboniza y reduce considerablemente el volumen radicular desde los 800°C (20-22).

Todos estos cambios fueron reportados en los estudios de Günther y Schmidt -citados por Röttscher *et al* (17)-, Merlati *et al* (19) y Moreno *et al* (21). En este estudio no se encontró que los postes prefabricados cementados de forma intrarradicular influyeran en el comportamiento de la interfase de unión entre el esmalte y la dentina.

En cuanto a las fisuras, grietas, aspecto cuarteado y fracturas de los tejidos dentales, a partir de los 400°C surgen fisuras en el esmalte y en el cemento que a los 600°C conforman grietas que se profundizan hasta la dentina coronal y radicular respectivamente, lo cual se puede evidenciar en los cortes sagitales, y que a partir de los 800°C pueden generar fracturas radiculares en algunos dientes. Este patrón de fisuras y grietas, longitudinales y transversales, hace que la superficie del esmalte y el cemento adquieran un aspecto cuarteado o craquelado que desaparece con la fragmentación del esmalte y la incineración del cemento a los 1000°C, tal como lo describieron Merlati *et*



al (19) y Moreno *et al* (21). En este estudio el comportamiento de los tejidos dentales fue igual a lo reportado en la literatura, sin embargo en los cortes longitudinales fue posible observar la dentina adyacente al poste fragmentada desde los 600°C.

Finalmente los cambios en el color de los tejidos dentales obedece directamente a los niveles de carbonización e incineración en cada rango de temperatura, tal como había sido reportado por Merlati *et al* (19) y Moreno *et al* (21), y tal como fue posible evidenciar en este estudio.

Respecto a la gutapercha, vale la pena resaltar lo descrito en el estudio de Aramburo *et al* (23), quienes reportaron un mayor número de fracturas y estallidos radiculares en dientes que no fueron tratados endodónticamente, situación que no sucedió en este estudio, por lo cual se puede inferir que la gutapercha dentro del conducto puede brindar solidez estructural a los tejidos dentales carbonizados e incinerados, situación que ocurrió de igual forma en el estudio de Savio *et al* (26).

En este estudio, y pese a que no se encontraron estudios previos en los que hayan sometido a altas temperaturas dientes con postes prefabricados cementados de forma intrarradicular, el estallido radicular ocurrió de forma mínima, lo cual es asociado a que los materiales en que están confeccionados los postes tienen alta estabilidad dimensional y a que el material cementante se incinera desde los 800°C generando un espacio entre el poste y la dentina circumpulpar que rodea el conducto radicular. Esta situación fue diferente en la región de la corona, en donde el esmalte y la dentina sufrieron estallido en la mayoría de los especímenes, quedando la resina compuesta empleada para el selle coronal adherida al poste.

## CONCLUSIONES

Tanto los tejidos dentales (esmalte, dentina y cemento) como los diferentes materiales empleados para el tratamiento endodóntico (gutapercha y cemento endodóntico a base

de resina) en este estudio, evidencian una serie de cambios específicos en cada rango de temperatura (color, textura, fisuras, grietas, fracturas, fragmentación), por lo cual su comportamiento macroscópico brinda información sobre los grados de temperatura que se pudieron alcanzar.

Los postes prefabricados de titatino y ionómero de vidrio no variaron su macroestructura debido a su gran resistencia a las altas temperaturas, razón por la cual pueden ser empleados durante en cotejo antemortem-postmortem para el caso de individuos cuyo cadáver orestos hayan sido quemados, carbonizados o incinerados, y que contarán con postes cementados de forma intrarradicular.

Los resultados de este estudio evidencian que el conocimiento del comportamiento de los tejidos dentales y los materiales de uso odontológico a la acción de altas temperaturas, resulta de gran importancia para la odontología forense durante los procesos de identificación de un individuo cuyo cadáver orestos hayan sido quemados, carbonizados o incinerados.

## AGRADECIMIENTOS

Esta investigación fue desarrollada durante la beca pasantía de Jóvenes Investigadores e Innovadores de COLCIENCIAS - Vicerrectoría de Investigaciones de la Universidad del Valle 2012-2013. Los autores agradecen al Laboratorio Docente de Obtención y Análisis de Imágenes de la Escuela de Odontología de la Universidad del Valle por el soporte gráfico.

## REFERENCIAS

1. Vásquez L, Rodríguez P, Moreno F. Análisis macroscópico in Vitro de los tejidos dentales y de algunos materiales dentales de uso en endodoncia, sometidos a altas temperaturas con fines forenses. *Revista Odontológica Mexicana* 2012; 16(3):171-181.
2. Moya V, Roldán B, Sánchez JA. *Odontología legal y forense*. Primera

- edición. Barcelona: Editorial Masson SA; 1994.
3. Ferreira JL, Espina AL, Barrios FA, Mavaréz MG. Conservación de las estructuras orales y faciales del cadáver quemado. *Cien Odontol* 2005; 2: 58-65.
4. Norrlander AL. Burned and incinerated remains. In: Bowers CM, Bell GL, Editores. *Manual of forensic odontology*. Third edition. Colorado Springs: American Society of Forensic Odontology; 1997. p 16-8.
5. Delattre VF. Burned beyond recognition: Systematic approach to the dental identification of charred human remains. *J Forensic Sci*. 2000; 45: 589-96.
6. Mazza A, Merlati G, Savio C, Fassina G, Menghini P, Danesino P. Observations on dental structures when placed in contact with acids: Experimental studies to aid identification processes. *J Forensic Sci* 2005; 50:406-10.
7. American Board of Forensic Odontology (ABFO). *Body identification guidelines*. *J Am Dent Assoc*. 1994; 125: 1244-54.
8. Marín L, Moreno F. Odontología forense: identificación odontológica, reporte de casos. *Rev Estomatol* 2003; 11: 41-9.
9. Marín L, Moreno F. Odontología forense: identificación odontológica de individuos quemados, reporte de dos casos. *Rev Estomatol* 2004; 12: 57-70.
10. Ministerio de la Protección Social. Resolución N° 008430/1993 de octubre 4. Por la cual se establecen las normas científicas, técnicas y administrativas para la investigación en salud. (acceso febrero de 2009). URL disponible en <http://www.minproteccionsocial.gov.co/vbecontent/library/documents/DocNewsNo267711.pdf>
11. Asociación Médica Mundial. Principios éticos para las investigaciones médicas en seres humanos. Declaración de Helsinki. Finlandia, junio 1964 (acceso febrero de 2009). URL disponible en <http://www.wma.net/s/policy/b3.htm>
12. Instituto Colombiano de Normas Técnicas. *Materiales odontológicos: Ensayo de la adhesión a la estructura dental*. Bogotá: ICONTEC 4882; 2000.
13. International Organization of

- Standardization. Dental materials: Testing of adhesion to tooth structure. ISO/TS 11405: 2003.
14. Lea CS, Apicella MJ, Mines P, Yancich PP, et al. Comparison of the Obturation Density of Cold Lateral Compaction Versus Warm Vertical Compaction Using the Continuous Wave of Condensation Technique. *Journal of Endodontics* 2005; 31(1):37-9.
  15. Berutti E, Chiandussi G, Paolino DS, Scotti N, et al. Canal Shaping with WaveOne Primary Reciprocating Files and ProTaper System: A Comparative Study. *Journal of Endodontics* 2012; 38(4):505-9.
  16. Bohnert M, Rost T, Pollak S. The degree of destruction of human bodies relation to the duration of the fire. *Forensic Sci Int.* 1998;95:11-21.
  17. Rötzscher K, Grundmann C, Benthaus S. The effects of high temperatures on human teeth and dentures. *Int Poster J Dent Oral Med* 2004; 6(1):Poster 213.
  18. Merlati G, Danesino P, Savio C, Fassina G, Osculati A, Menghini P. Observations of dental prostheses and restorations subjected to high temperatures: experimental studies to aid identification processes. *J Forensic Odontostomatology* 2002; 20(2):17-24.
  19. Merlati G, Savio C, Danesino P, Fassina G, Menghini P. Further Study of restored and unrestored teeth subjected to high temperatures. *J Forensic Odontostomatology* 2004; 22(2):17-24.
  20. Espina A, Barrios F, Ortega A, Mavárez M, Espina O, Ferreira J. Cambios estructurales en los tejidos dentales duros por acción del fuego directo, según edad cronológica. *Ciencia Odontológica* 2004; 1(1):38-51.
  21. Moreno S, León M, Marín L, Moreno F. Comportamiento in vitro de los tejidos dentales y de algunos materiales de obturación dental sometidos a altas temperaturas con fines forenses. *Colomb Med* 2008; 39 Supl 1:28-46.
  22. Moreno S, Merlati G, Marín L, Savio C, Moreno F. Effects of high temperatures on different dental restorative systems: Experimental study to aid identification processes. *Journal of Forensic Dental Sciences* 2009; 1(1):17-23.
  23. Aramburo J, Zapata A, Zúñiga S, Moreno F. Análisis estereomicroscópico de materiales dentales de uso en endodoncia sometidos a altas temperaturas. *Rev Estomat* 2011; 19(2):8-15.
  24. Torneck CD. El complejo pulpodentinario. En: Ten Cate AR, Editor. *Histología oral: desarrollo, estructura y función*. Segunda edición. Buenos Aires: Editorial Médica Panamericana SA; 1986. p. 190-235.
  25. Eisenmann DR. Estructura del esmalte. En: Ten Cate AR, Editor *Histología oral: desarrollo, estructura y función*. Segunda edición. Buenos Aires: Editorial Médica Panamericana SA; 1986. p. 252-73.
  26. Savio C, Merlati G, Danesino P, Fassina G, Menghini P. Radiographic evaluation of teeth subjected to high temperatures: Experimental study to aid identification processes. *Forensic Science International* 2006; 158:108-116.

Citar este artículo de la siguiente forma de acuerdo a las Normas Vancouver:

Aramburo J, Garzón H, Rivera J-C, Medina S, Moreno F. Análisis macroscópico in Vitro de postes de titanio y de fibra de vidrio cementados en premolares humanos sometidos a altas temperaturas con fines forenses. *Revista estomatol. salud.* 2013; 21(1):12-21.